

Tips- & Tricks

Gynækologi

BOH April 2024 Ovl. Lotte Clevin

Emner

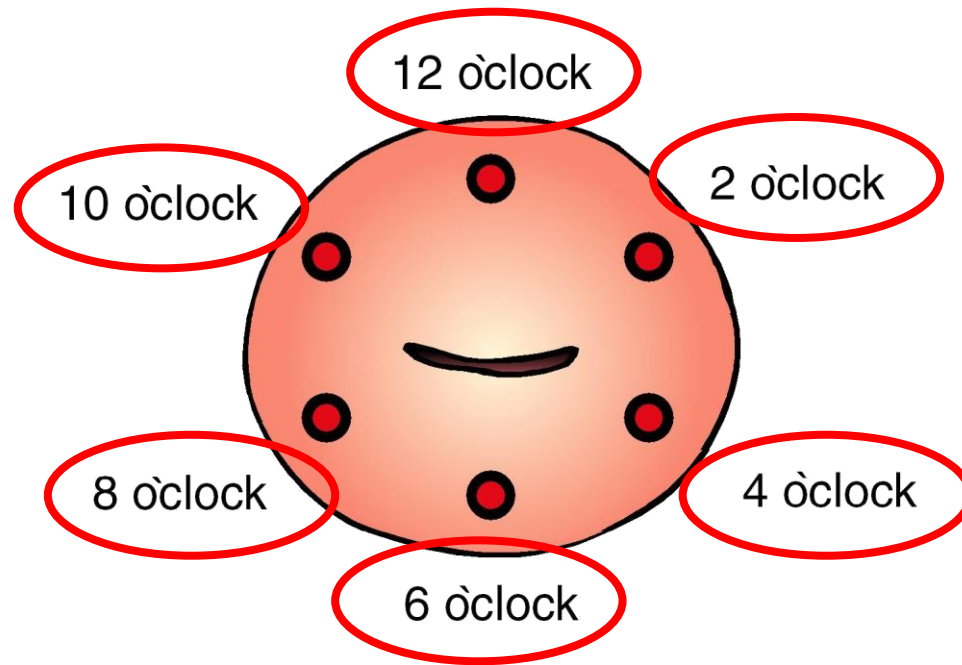
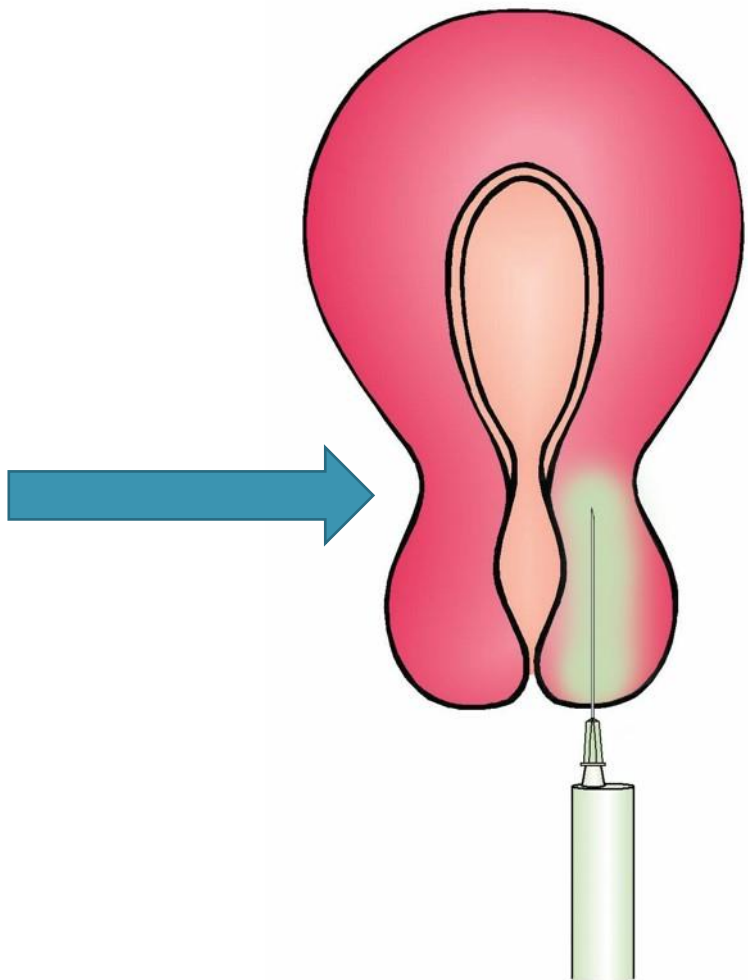
Lokalbedøvelse

Spiraler

Cervikal Polyper

Ringskift

Vulvabiopsi




Citanest Octapressin Dental©

En ampul indeholder 1,8 ml.



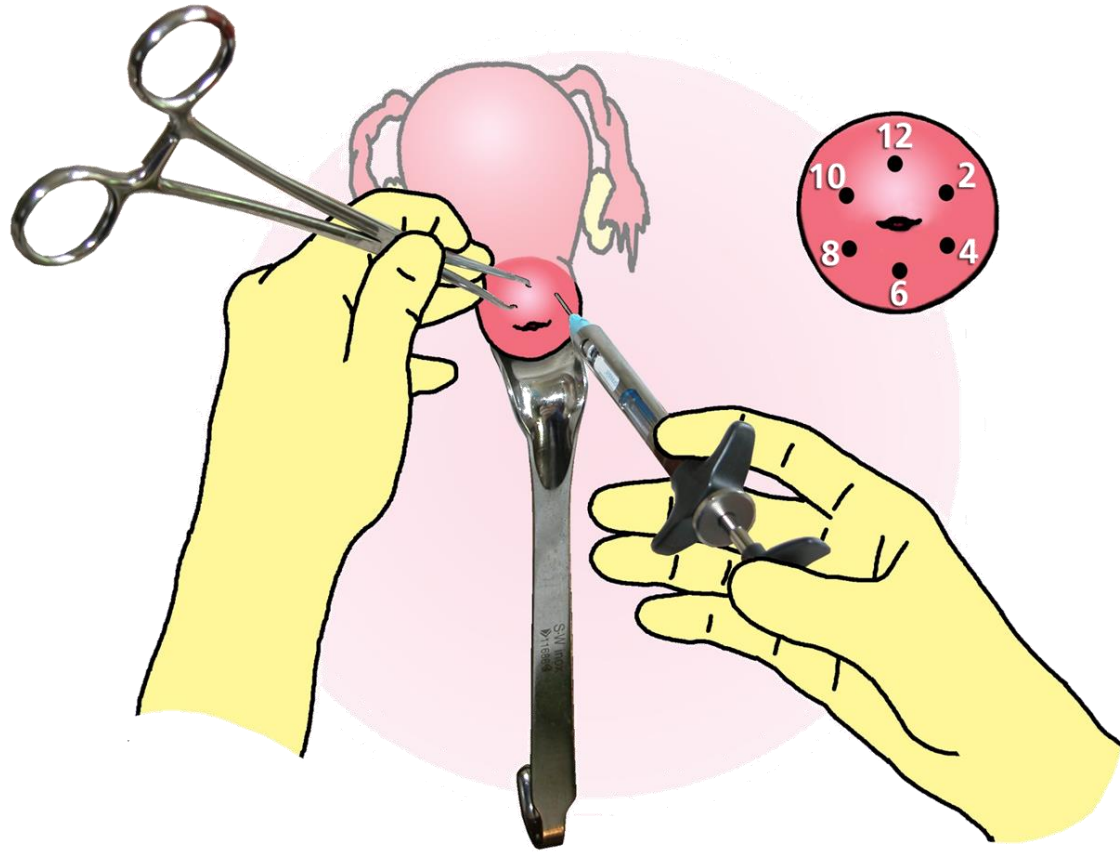
1 ml indeholder 0,54 mikrogram felypressin og 30 mg prilocain-hydrochlorid.



Den specielle dobbeltkanyle er 27 G og 35 mm lang



Max 6 ampuller



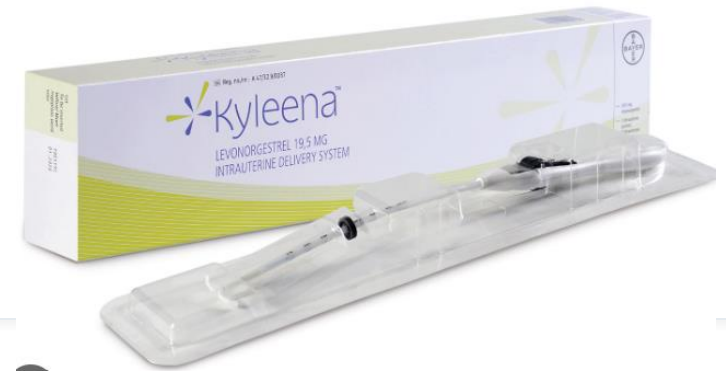Cervical Block

Spiral - Kobberspiral (Flexi-T er udgået)



- **Flexi-T 300 Flexi-T + 300 Flexi-T + 380**
- Ligesom Flexi-T + 300 er Flexi-T + 380 den større version af Flexi-T 300 (32 mm lang og 28 mm bred omviklet med 380 mm² kobber). Forskellen mellem Flexi-T+ 300 og Flexi-T+ 380 er mængden og fordelingen af kobber. I Flexi-T+ 380 er den vertikale akse omviklet med 300 mm² kobbertråd, suppleret af kobber på armene i T-formen (i alt 380 mm² kobber), hvilket øger effektiviteten.
- Flexi-T+380 er ideel for kvinder i deres mest frugtbare periode (20-35 år), som har født et eller flere børn, da forskning viser, at livmoderen er noget større efter graviditet. Spiralen er nem at sætte op, og opsættelsen er næsten fuldstændig smertefri.
- Da Flexi-T ikke indeholder nogen hormoner, forstyrres kroppens naturlige hormonelle balance ikke, og menstruationscyklussen forbliver normal, men typisk kraftigere blødninger.
- Flexi-T300, +300 og +380 giver 5 års optimal svangerskabsforebyggelse.

Spiral - Hormonspiral



- Jaydess - anbefales ikke

- PhD Amani Meaidi

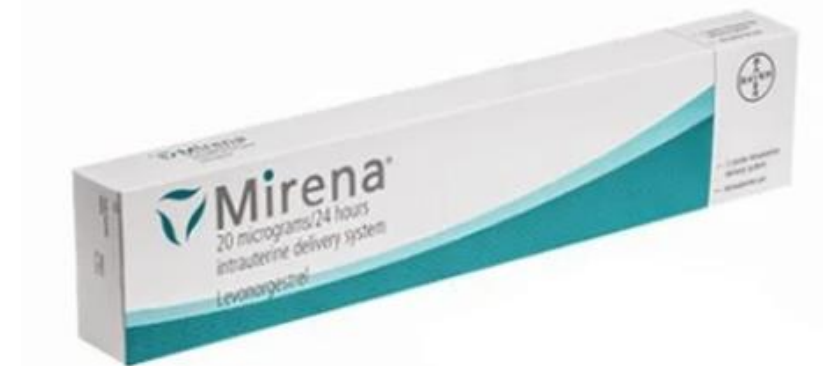- Der er større risiko for graviditet uden for livmoderen ved den mindste spiral med mindst hormon, lyder konklusionen.

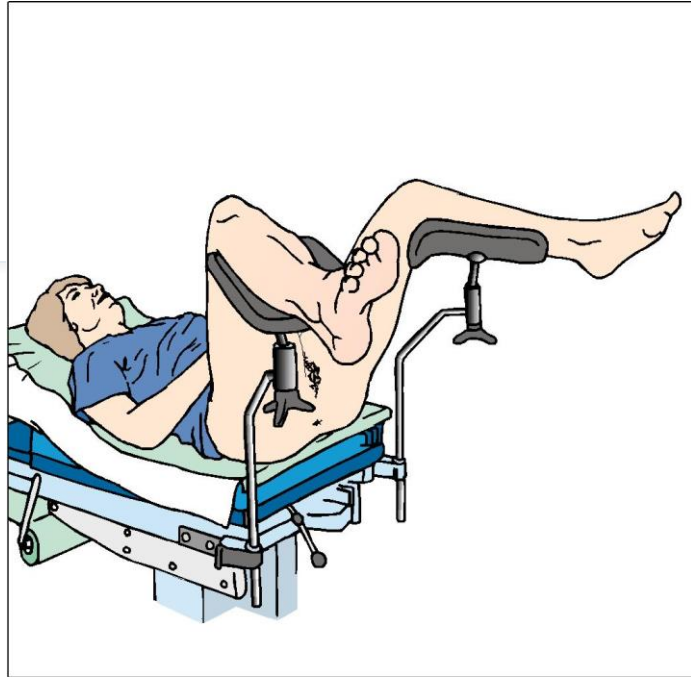
- Kyleena - 5 år som AC

- Mirena - 8 år AC

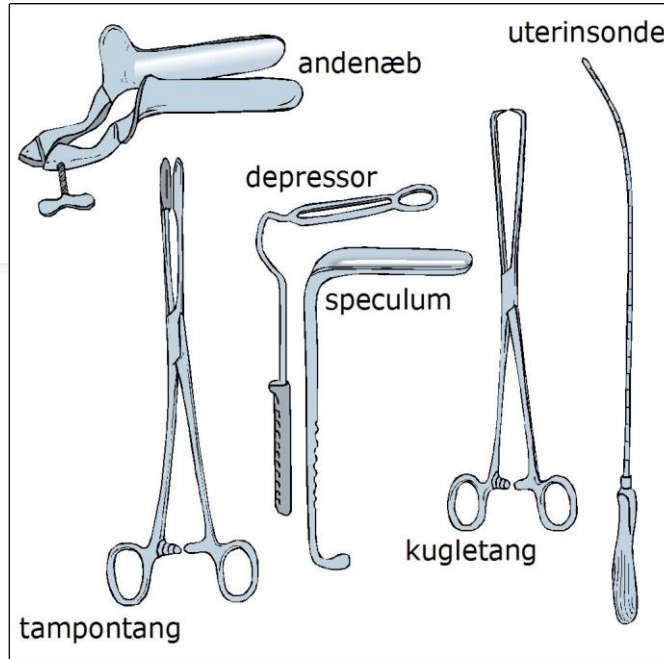
- Blødningsindikation 8-10 år

- Beskyttelse af endometriet sammen med systemisk østrogen = 5 år

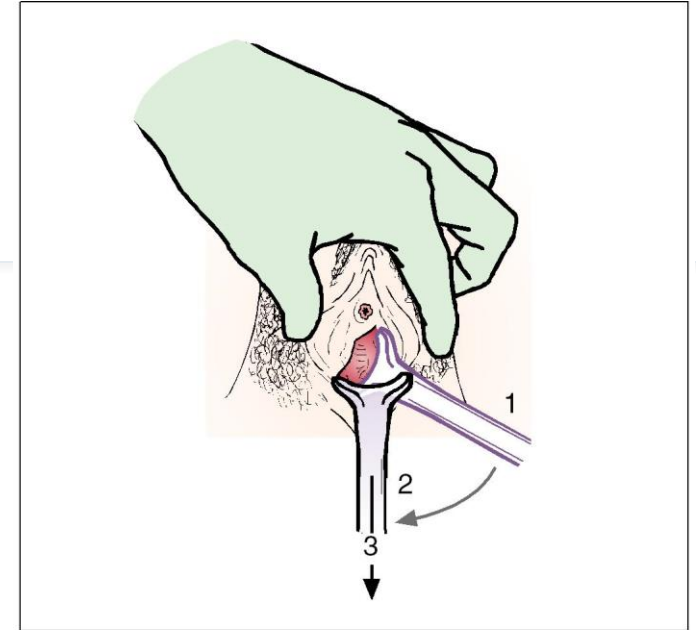




Kvinde i GU-leje. Undersøgelsen foretages bedst, når kvinden placerer pelvis på kanten af lejet.



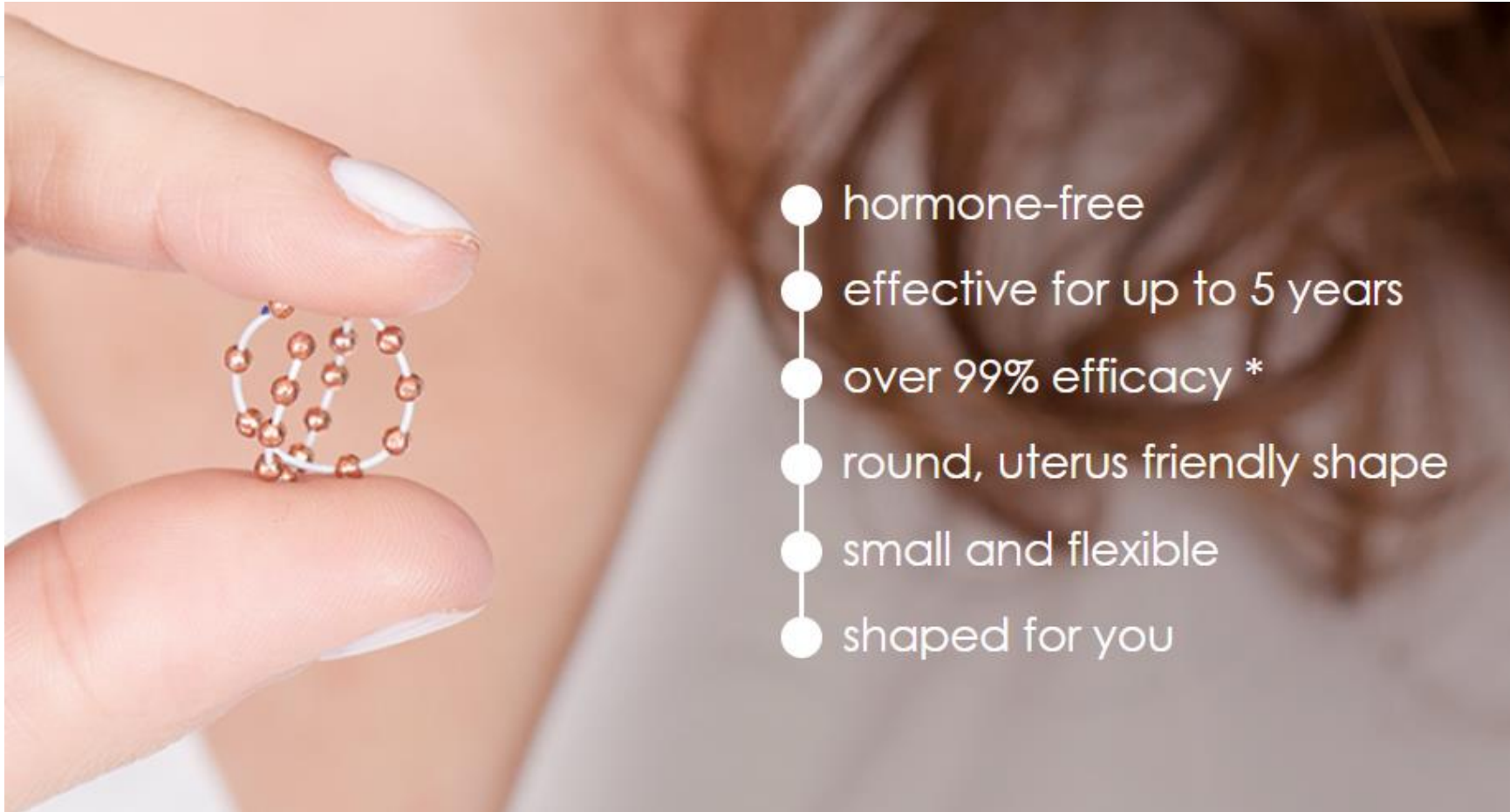Vigtige gynækologiske instrumenter. Andenæbbet er et selvholdende spekulum, som anvendes, når lægen skal have begge hænder fri



Efter labia forsigtigt er adskilt, indføres spekulum lodret, et par cm ind i vagina (1), under samtidig videre indføring langs bagvæggen (2), drejes det til vandret position (3)

Specifikke spørgsmål - gode ideer - egne erfaringer - "en Oluf" 😊

Ballerine (fra deres egen webside)



Cervikale Polypper

Incidens: 2 to 5 % of women

Benigne (dog malignitet 0.2 to 1.5% . Maligne polypper især hos postmenopausale kvinder)

De fleste cervikal polypper ligger i cervikalkanalen.
Disse kan forskyde sig ud og ind.
Forbliver de ude kan de oftest drejes af.

Tag fat med en tampon tang, luk den og drej til den indtil polyppen slipper.

Derefter sendes vævet til mikroskopi - kompression standser evt blødning. Kun tynde stilkede polypper kan afdrejes

Ringskift

Husk Vagifem/Ovestin eller anden lokal vaginal østrogen

Skift hver 3.måned

- Definition af skift: Tag ringen ud, skyl den, foretag GU inspektion: Er der sår, blødning herfra holdes pause om muligt og østrogen øges (fx Vagifem dgl i 1-2 uger)
- Genplacer ringen
- Opmærksomhed: Passer ringen fortsat i størrelsen? Er ringen for stor eller for lille

Vulva Biopsi

(studie om LSA)

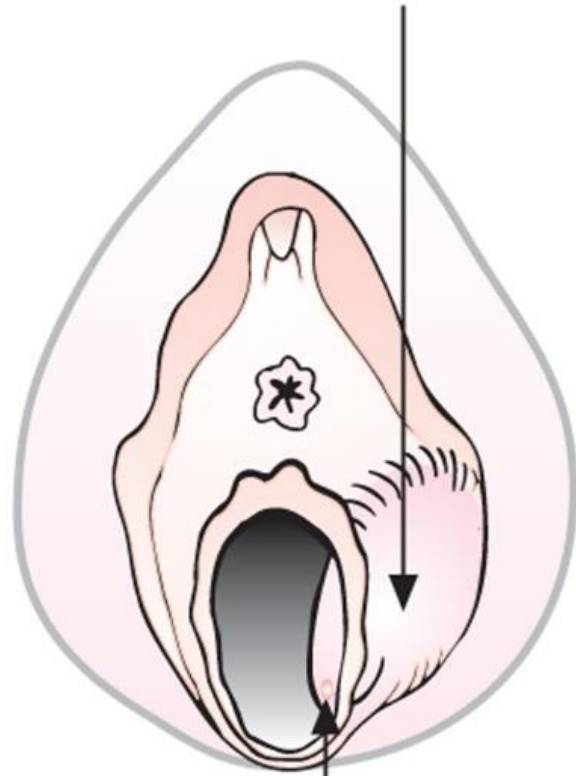Citanest Dental 1 ampul evt
suppleret med EMLA creme

Stansebiopsi - drejes rundt.
Løftes med pincet og afklippes

Ved blødning på trods af
kompression -

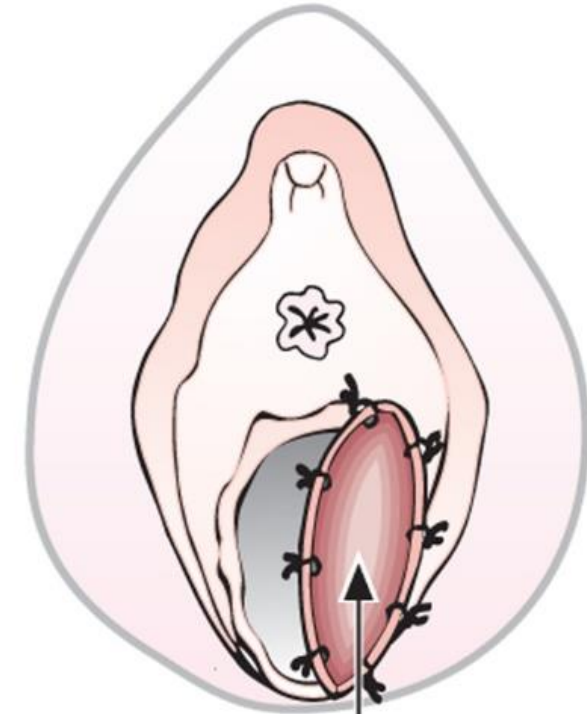
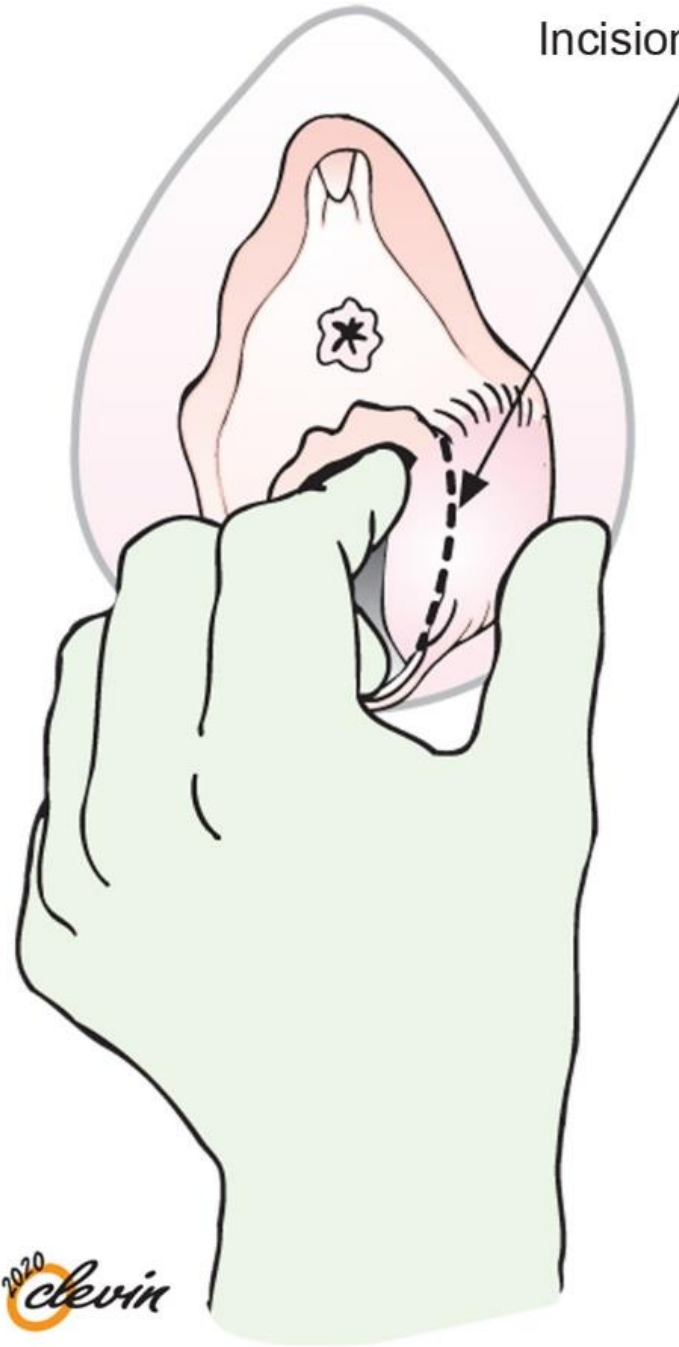
- en enkelt sutur
- (der er jo allerede lagt LA 😊)

Bartholin's cyst



Duct of Bartholin's gland

Incision line



Marsupialisation
(the incision stays open)